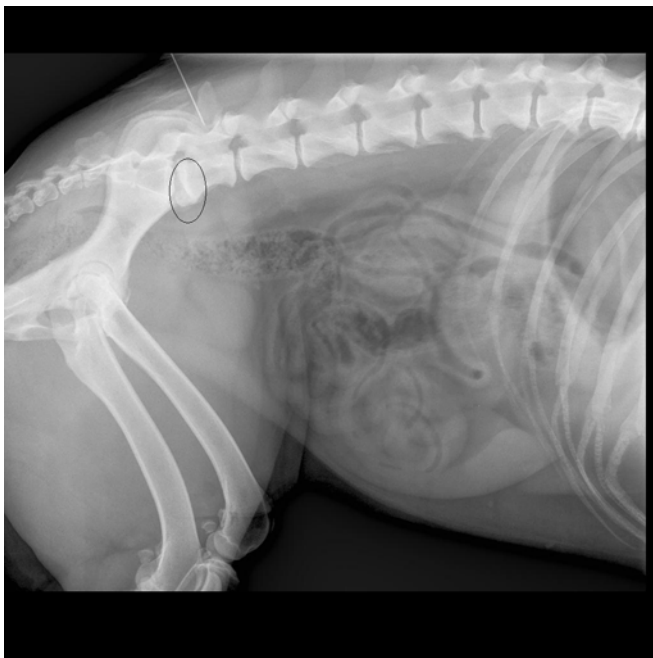


Dier van de maand september 2009

Het dier van de maand september is Doesjka, een Duitse Herder teefje van ruim 7 jaar oud.



Maart van dit jaar werd ze bij ons in Dierenkliniek Goeree Overflakkee aangeboden met als klacht dat ze moeilijk kon lopen, problemen had met opstaan en snel ging zitten. De eigenaar dacht zelf aan een probleem met de heupen. Bij onderzoek viel fibrosering (verbindweefseling) en zwelling op van de musculus semitendinosus, een spier aan de binnenzijde van de bil. Dit is een bekend probleem bij de Duitse Herder en zorgt voor beperkte bewegingsmogelijkheden van de achterpoten. Mogelijk oorzaken hiervan kunnen zijn erfelijkheid, overbelasting, etc. Er zijn toen rontgenfoto's gemaakt van heupen en rug. Hier was een lumbosacraal probleem zichtbaar met sclerosering, dat wil zeggen verharding van het weefsel rond de wervels van de lage onderrug. (zie foto)

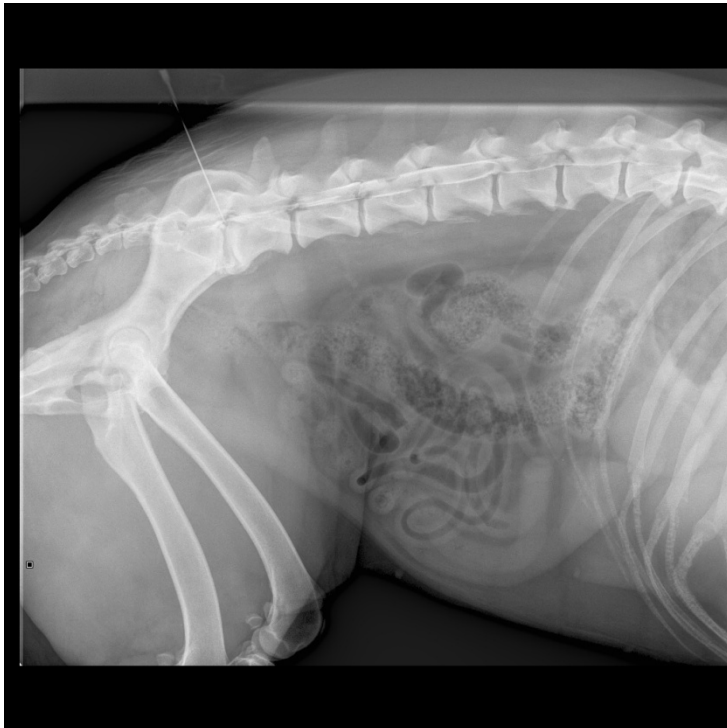


Doesjka kreeg hiervoor cortafan mee naar huis, een ontstekingsremmende pijnstillertje.

April komt Doesjka op controle en lijkt de M. semitendinosus duidelijk minder gezwollen. Mei is de zwelling van de spier weer duidelijk terug. Het advies is dan peesresectie (het losmaken van de pees van de bekkenbodem) met het risico van opnieuw aangroeien. Derhalve bij de operatie tevens medicatie en bewegingsadvies.

Begin juni is de peesresectie uitgevoerd om Doesjka meer bewegingsvrijheid te geven. Belangrijk is wel dat Doesjka goed gaat trainen om de rek erin te houden en vergroeiing te voorkomen.

Eind juni was Doesjka toch weer meer aan het zwalken. Advies was nieuwe foto's te maken van de rug met daarbij gebruikmakend van een contrastvloeistof om de belijning van het ruggenmerg in beeld te brengen en meteen een epidurale injectie (ruggenprik) te geven met een ontstekingsremmer. Dit is 17 juli uitgevoerd. (zie foto)



Op de foto is goed zichtbaar dat er een 'wit laagje' (de contrastvloeistof) rond het ruggenmerg zichtbaar is. Ook is door gebruik te maken van de contrastvloeistof duidelijk een brugvorming zichtbaar boven de wervels van de lage onderrug. Vervolgens is een ontstekingsremmer in het wervelkanaal achtergelaten.

Doesjka verbeterde na deze epidurale injectie. Volgens het opbouwschema is 24 augustus nogmaals een epidurale injectie gezet. Doesjka loopt op het moment erg goed.

Volgens verder opbouwschema zal de epidurale injectie 2-3 maanden na de tweede injectie nogmaals herhaald gaan worden en vervolgens weer 6-12 maanden na de derde injectie. Na 4 injecties zal de injectie elke 9-12 maanden herhaals gaan worden.

Voor meer informatie [klik hier](#)