



Voor Dierenkliniek Goeree Overflakkee betekent compassionate care de verwezenlijking van diergeneeskundige zorg vanuit ons hart, uitgaande van en ondersteund door wetenschappelijke kennis, maar tevens houdt compassionate care voor hen de zorg voor de patiënt die hun wordt aangeboden alsmede voor de eigenaar van de patiënt in.

"Uw huisdier, onze zorg; nu en in de toekomst"

### Dier van de maand December

Ons dier van de maand december is de Ierse wolfshond pup Baileys van 5,5 maanden oud. Dit teef'je' van 43 kg kwam van ver in zieke toestand naar ons toe. Baileys begon op maandag met hoesten en snotteren. Bij een dierenarts werden er röntgenfoto's gemaakt van de longen. Hierop was duidelijk een pneumonie beeld zichtbaar. Er werd een antibiotica gestart en Baileys ging weer naar huis. Ondanks de antibiotica werd Baileys steeds slijmer, begon koorts te ontwikkelen en wilde niet meer eten. Op vrijdag kwam Baileys op aanraden van de fokker bij ons terecht. Een Ierse wolfshond is alles behalve een standaard ras en deze honden kunnen snel koorts ontwikkelen, die zo ver doorzet dat dit zeer gevaarlijk voor hun wordt. Bovendien is het erg slecht voor zo'n grote opgroeiende hond om al 3 dagen niks te hebben gegeten. We namen Baileys op en legden haar aan het infuus. Op die manier kreeg zij voldoende vocht binnen en konden wij de medicatie via het infuus toedienen. Bij de vorige dierenarts was er een antibiogram gemaakt. Hierbij wordt er gekeken voor welke antibioticum de bacteriën aanwezig in de luchtwegen van de hond gevoelig zijn. Dit bleek een ander antibioticum te zijn dan waarmee hij werd behandeld.

De eerste dag dat Baileys bij ons was hebben we een röntgenfoto van de borstkas gemaakt (zie volgende pagina). Hierop waren duidelijk afwijkingen zichtbaar. Baileys ademde zwaar en had het benauwd. Haar lichaamstemperatuur was 39.7 toen ze bij ons kwam.

### Speciale gebeurtenissen bij de Dierenkliniek

- *Regelmatig organiseren wij verschillende acties waar U veel voordeel uit kunt halen, hou dus goed de nieuwsbrieven en mailing in de gaten*

- **10 december 2011: puppyparty!!**  
*Kijk voor meer informatie op de website*

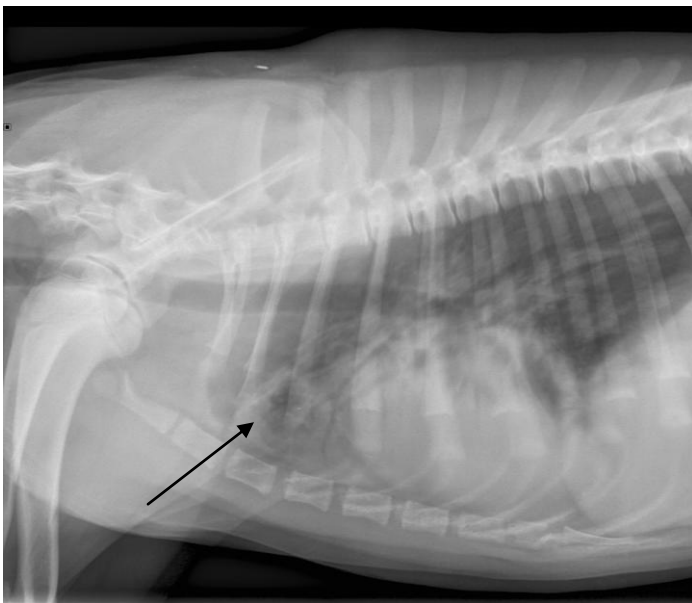


### Volgt U ons al?

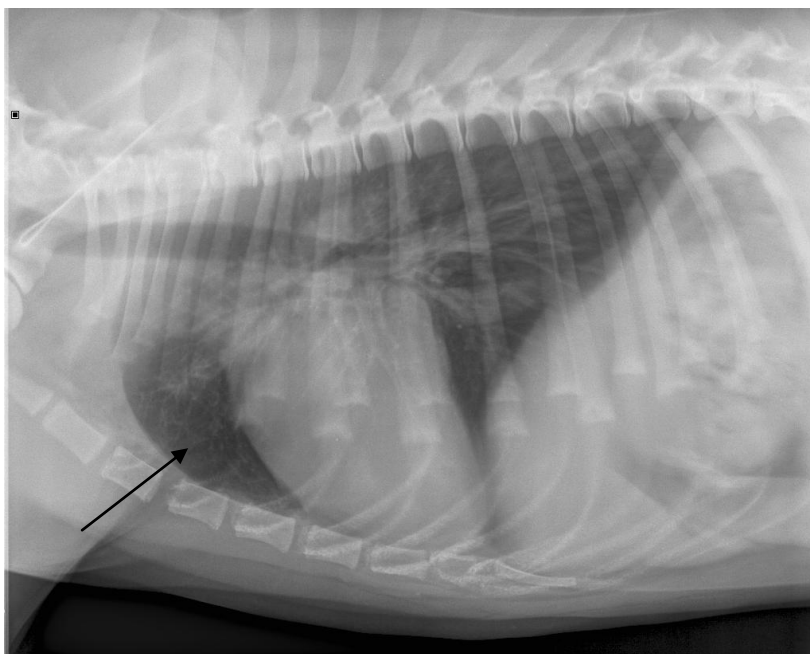
Ook wij zijn, zoals vele andere mensen, actief op de **sociale media**. Hierdoor kunt u al onze leuke en minder leuke belevenissen volgen en op de hoogte blijven van de meest recente acties en nieuwsberichten. Wij zijn te volgen op Twitter, LinkedIn, Facebook en Hyves! U kunt ons vinden door via uw eigen account ons op te zoeken via dierenkliniek go of via de links op onze website [www.dierenkliniekgo.nl](http://www.dierenkliniekgo.nl)

Door snel en adequaat op te treden zakte de koorts diezelfde dag nog en begon ze weer met eten. De medicatie sloeg goed aan en ze werd steeds levendiger en speelser. Na een paar dagen controleerden we het bloedbeeld en dit was prima! Ze was goed genoeg om weer naar huis te gaan. We hebben verschillende röntgenfoto's gemaakt. De eerste beeld (1) is van de dag dat ze bij ons binnen kwam. De pijl wijst naar een zone die afwijkend is en op longontsteking wijst. Deze zone is veel te wit (radiolucent). Het tweede beeld (2) is gemaakt bij de controle na een ruime week. Het is duidelijk te zien dat de haard bij de pijl nu een stuk zwarter kleurt.

(1)



(2)



#### Ideeën of suggesties??

\* Heeft U goede ideeën, suggesties of verbeterpunten.. dan horen wij dit graag van U.  
\* Is er iets niet naar Uw wens dan is Uw inbreng altijd welkom en horen wij graag hoe we het kunnen oplossen en verbeteren/voorkomen

